




نشرة تثقيفية



إعداد: د. مها حسن عبدالعزيز داغستاني
أ. شريفة الزهراني




What Your Nails Say about
Your Health ?

كيف تعبر أظافرك عن وضعك الصحي ?

Nails and Health: Read the Signs

الأظافر والصحة: تعرف على العلامات التي تدل
على وجود مشكلة في الجسم



Nails and Health: Read the Signs

الأظافر والصحة: اقرأ الدلائل

Did you know your nails can **reveal clues** to your overall health? A touch of white here, a rosy tinge there, or some rippling or bumps may be a sign of disease in the body. Problems in the liver, lungs, and heart can show up in your nails. Keep reading to learn what secrets your nails might reveal.

هل تعلم أن أظافرك يمكنها أن تشير
لوضعك الصحي؟

لمسة من البياض هنا ، وطابع

وردي هنا ، أو بعض التموج

والتعرجات ربما تكون **علامة**

على مرض في الجسم ومشاكل

في **الكبد** و**الرئتين** و**القلب** جميعها

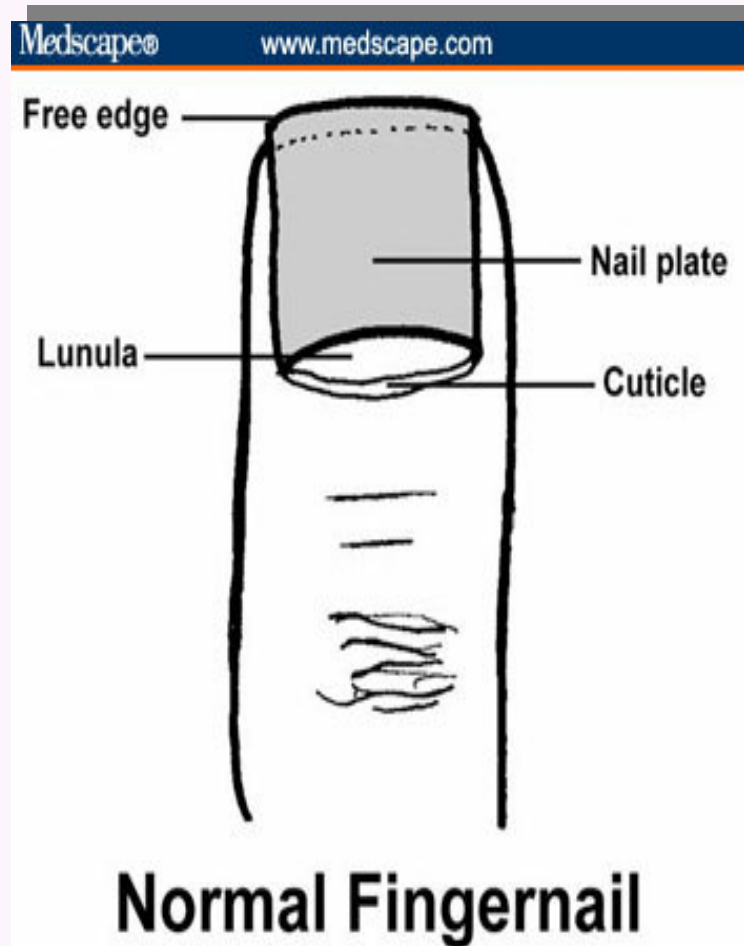
يمكن التنبؤ بها بواسطة الأظافر

استمر في القراءة لمعرفة ما هي

الأسرار التي تكشفها أظافرك.

Normal fingernail

الظفر الطبيعي



- ✓ The nail plate (the nail) is the keratinized structure, which grows throughout life
- ✓ The nail bed (ventral matrix, sterile matrix) is the vascular bed that is responsible for nail growth and support. It lies protected between the lunula (the "half moon" seen through the nail) and the hyponychium (the posterior part of the nail bed epithelium); and The eponychium (cuticle). The epidermal layer between the proximal nail fold and the dorsal aspect of the nail plate.

تتكون الاظافر اساساً من المادة البروتينية المتقرنة الخاصة بالجلد والتي تعرف بـ **الكيراتين** وهي الجزء من الظفر الذي ينمو خلال حياة الفرد. **مهد الظفر** وهو الجزء الوعائي المسؤول عن دعامة و نمو الظفر أما قسمه الظاهر القريب من الجذر فيكون هلالى الشكل **عادة أبيض اللون** يسمى بالعلامة الهلالية **Lunula** ويعزى نمو الاظفر إلى الانقسامات المتكررة المستمرة لخلايا الطبقة المولدة من البشرة . ويقوم **غمد الظفر** بحماية قاعدة الظفر من البكتيريا والفطريات المسببة للعدوى

The primary purpose of the nail is protection. Abnormalities of the nail are often caused by skin disease and infection (most often fungal) but may also indicate more general medical conditions.

○ **الحماية** هي الهدف الأساسي لوجود الأظافر.

○ كما أن الأظافر تقوي إحساس الشخص باللمس، وتفيد في تسهيل التقاط الإنسان للمواد الرقيقة كقطع الورق والنقد.

○ تتسبب **العدوى** و **أمراض الجلد** في التغيرات غير الطبيعية للأظافر (و غالباً ماتكون التهابات فطرية).

○ لكن المظهر الغير طبيعي للظفر قد يشير إلى حالة **مرضية يعانى منها الجسم**

يمكن القول إن الأظافر تعكس صحة الجسم بشكل عام، إذ يمكن للطبيب الاستدلال على وجود مرض ما من خلال فحصه لأطراف الأصابع.

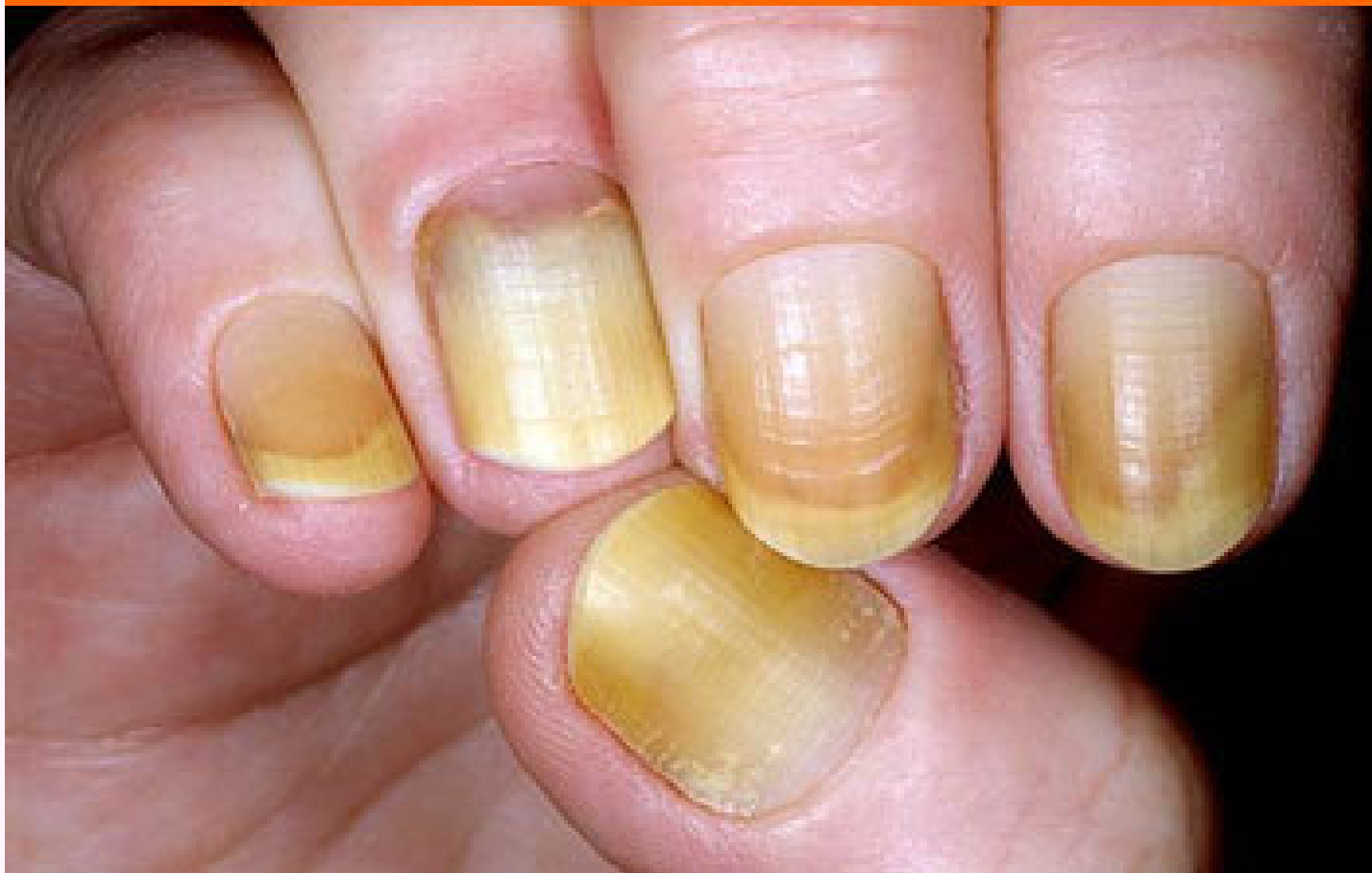دعونا نستعرض بعض هذه الدلائل

Brown-Gray Nails

الأظافر البنية الرمادية

Medscape®

www.medscape.com



Brown-Gray Nails

الأظافر البنية الرمادية

- Brown-gray nails may suggest the followings: Cardiovascular disease; Diabetes mellitus; Vitamin B12 deficiency; Breast cancer; Malignant melanoma; Lichen planus; Syphilis; and Topical agents, including hair dyes, solvents for false nails, varnish, and formaldehyde.

قد يشير هذا الشكل من الأظافر إلى
إصابة الفرد بأحد الأمراض التالية:

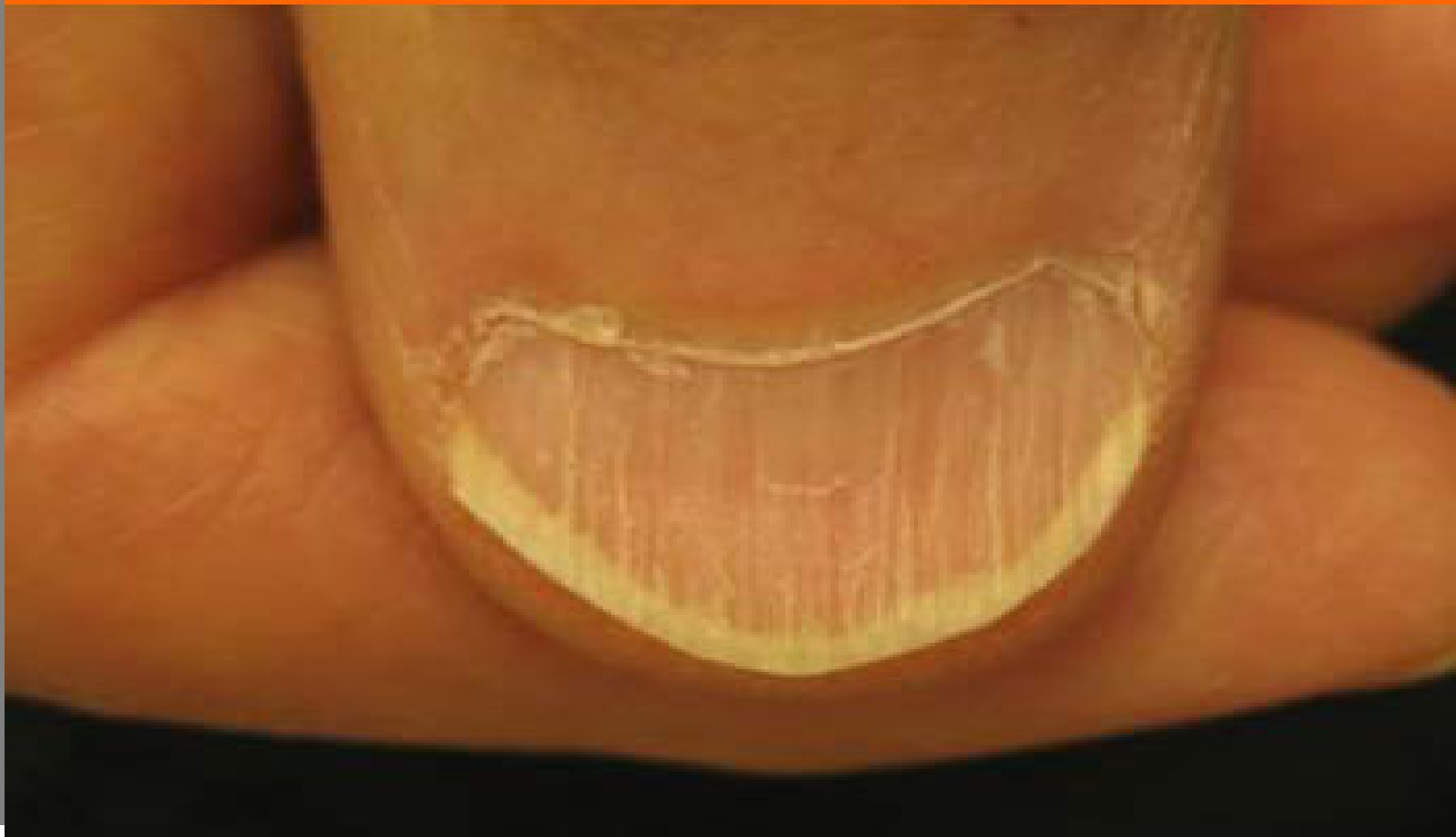- أمراض القلب الوعائية
- مرض السكري، نقص فيتامين ب_{١٢}، ميلانوما، الحزاز، الزهري.
- او قد يكون **تعرضت الأظافر** إلى بعض الكيماويات منها صبغات الشعر، المذيبات المستعملة في الأظافر الصناعية، الورنيش و مادة الفورمالدهيد.

Beaked Nails

الأظافر المقوسة

Medscape®

www.medscape.com



Beaked Nails

الأظافر المقوسة

- Severe Nail Curvature, Curved or beaked nails
Consider the following:

- Hyperparathyroidism
- Renal failure
- Psoriasis
- Systemic sclerosis

يعتبر الإنحناء او التقوس الحاد في
الظفر دليل إمكانية الإصابة بأحد
الأمراض التالية:

○ زيادة إفراز هرمونات الغدة
الدرقية.

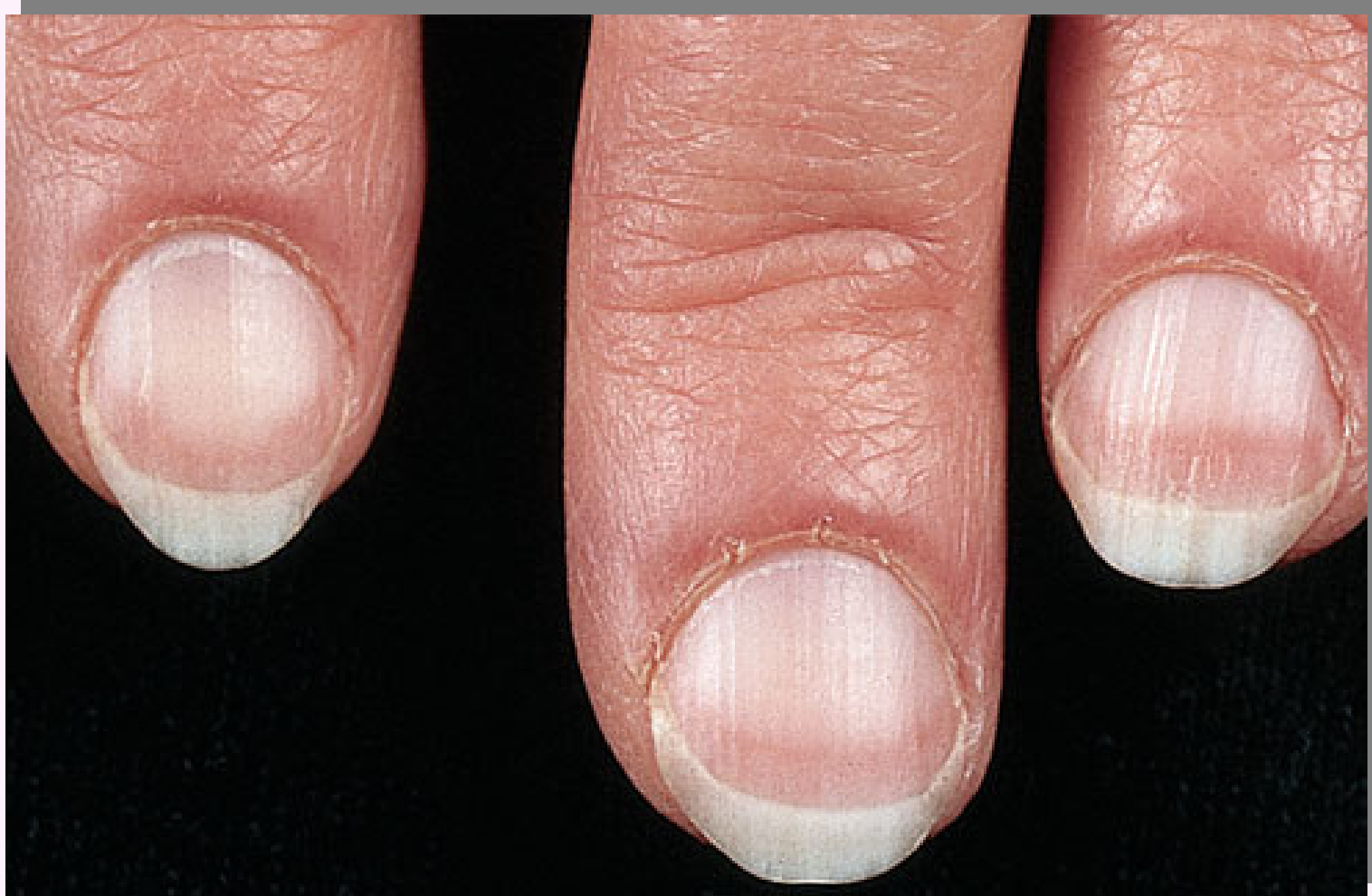○ فشل كلوي

○ الإصابة بداء الصدفية

○ تصلب الجهاز

Pale Nails

الأظافر الشاحبة



Pale Nails

الأظافر الشاحبة

o Very pale nails are sometimes linked to **aging**. But they can also be a sign of serious illness, such as:

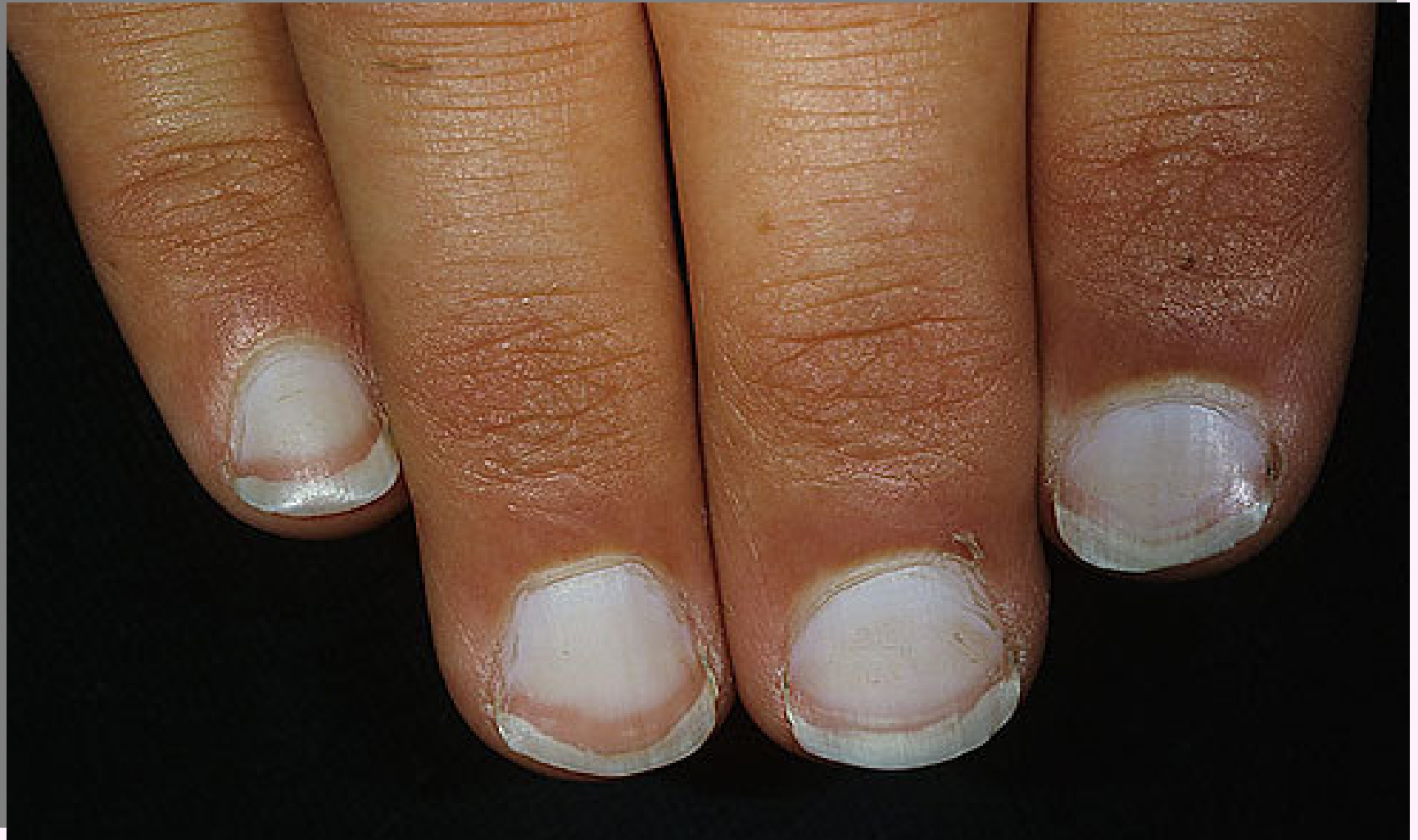- Anemia
- Congestive heart failure
- Diabetes
- Liver disease
- Malnutrition

o الأظافر الشاحبة أحياناً ترتبط بالشيخوخة. ولكن أيضا يمكن أن تكون علامة على أمراض خطيرة مثل:

- ✓ فقر الدم
- ✓ إحتشاء عضلة القلب
- ✓ مرض السكري
- ✓ أمراض الكبد
- ✓ سوء التغذية

White Nails

الأظافر البيضاء



White Nails

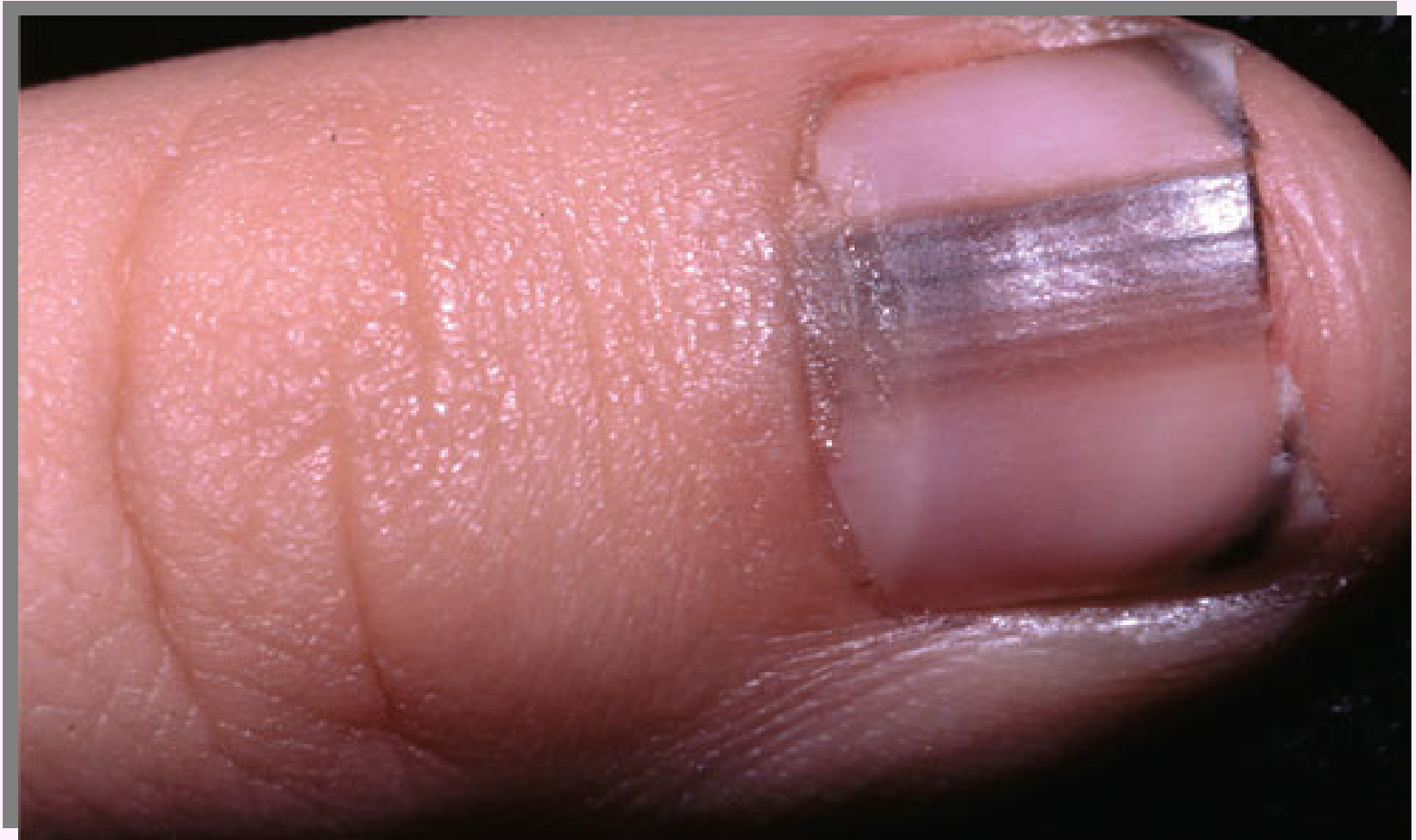الأظافر البيضاء

If the nails are mostly white with darker rims, this can indicate liver problems, such as hepatitis. In this image, you can see the fingers are also jaundiced, another sign of liver trouble.

إذا كانت الأظافر معظمها بيضاء وأكثر قتامة عند الحواف، هذا مؤشر إلى وجود مشاكل في **الكبد**، مثل التهاب الكبد الوبائي. وفي هذه الصورة تستطيع أن ترى في شكل الأصابع ما يدل على وجود اليرقان وهي علامة على وجود مشكلة في الكبد.

Dark Lines Beneath the Nail

الخطوط الداكنة تحت الظفر



Dark Lines Beneath the Nail

الخطوط الداكنة تحت الظفر

Dark lines beneath the nail should be investigated as soon as possible. They are sometimes caused by **melanoma**, the most dangerous type of skin cancer.

❖ إذا كان هناك خطوط داكنة تحت الأظافر ينبغي التأكد منها في أقرب وقت ممكن.

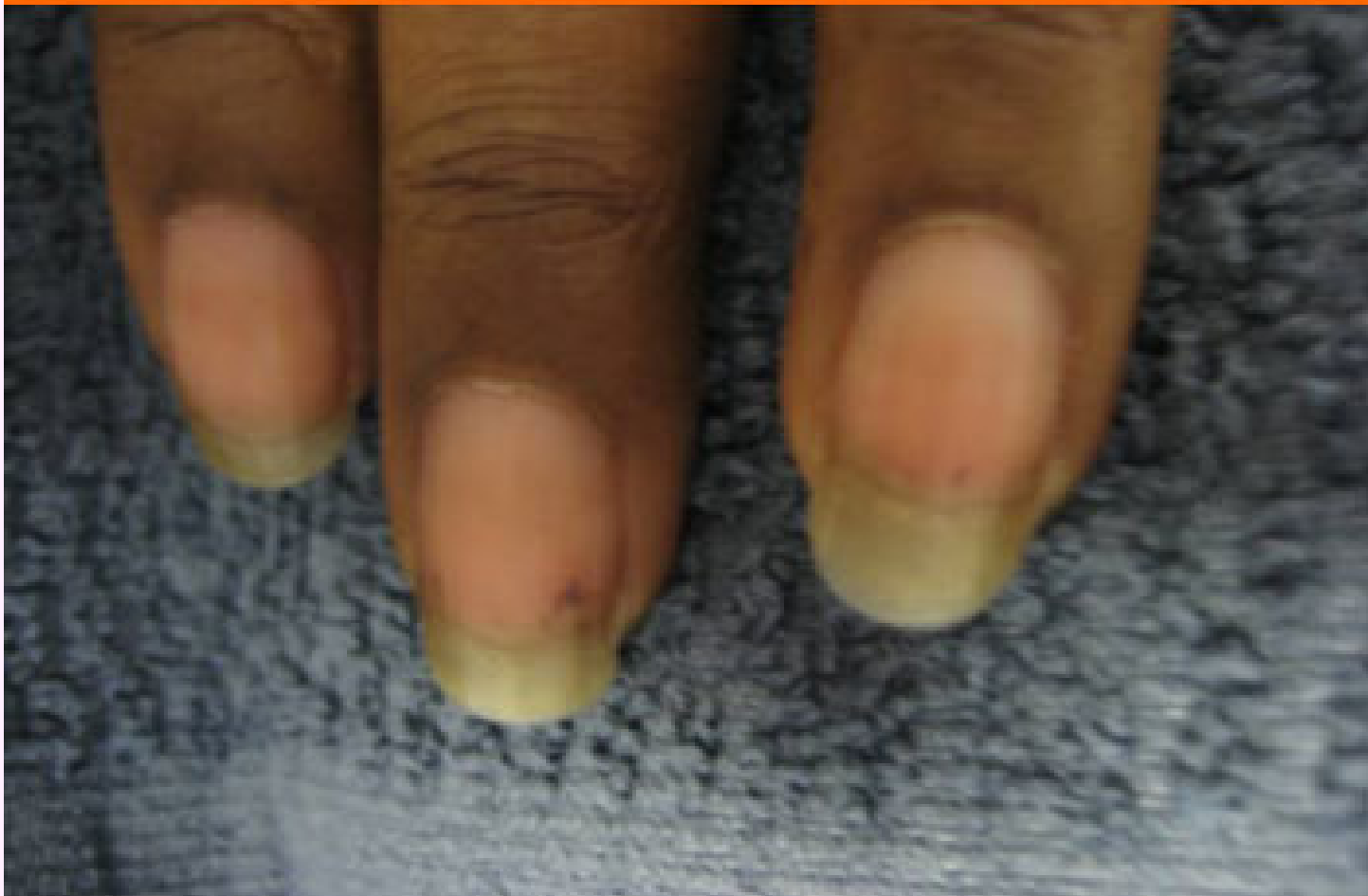❖ فقد تكون في بعض الأحيان سببها **ميلانوما** وهو أخطر أنواع سرطان الجلد.

Longitudinal brown lines.

الخطوط البنية الطولية

Medscape®

www.medscape.com



Longitudinal Brown Lines

الخطوط البنية الطولية

Longitudinal brown lines form because of increased melanin produced by nail matrix melanocytes. They are associated with:
Addison's disease;
Nevus at the nail base;
Breast cancer;
Melanoma; and Trauma.

الخطوط البنية الطولية على سطح الظفر

قد تكون بسبب زيادة تكون الميلانين من الطبقة البين خلالية للظفر. وترتبط هذه الزيادة بعدد من الأمراض من أهمها:

✓مرض اديسون

✓سرطان الثدي

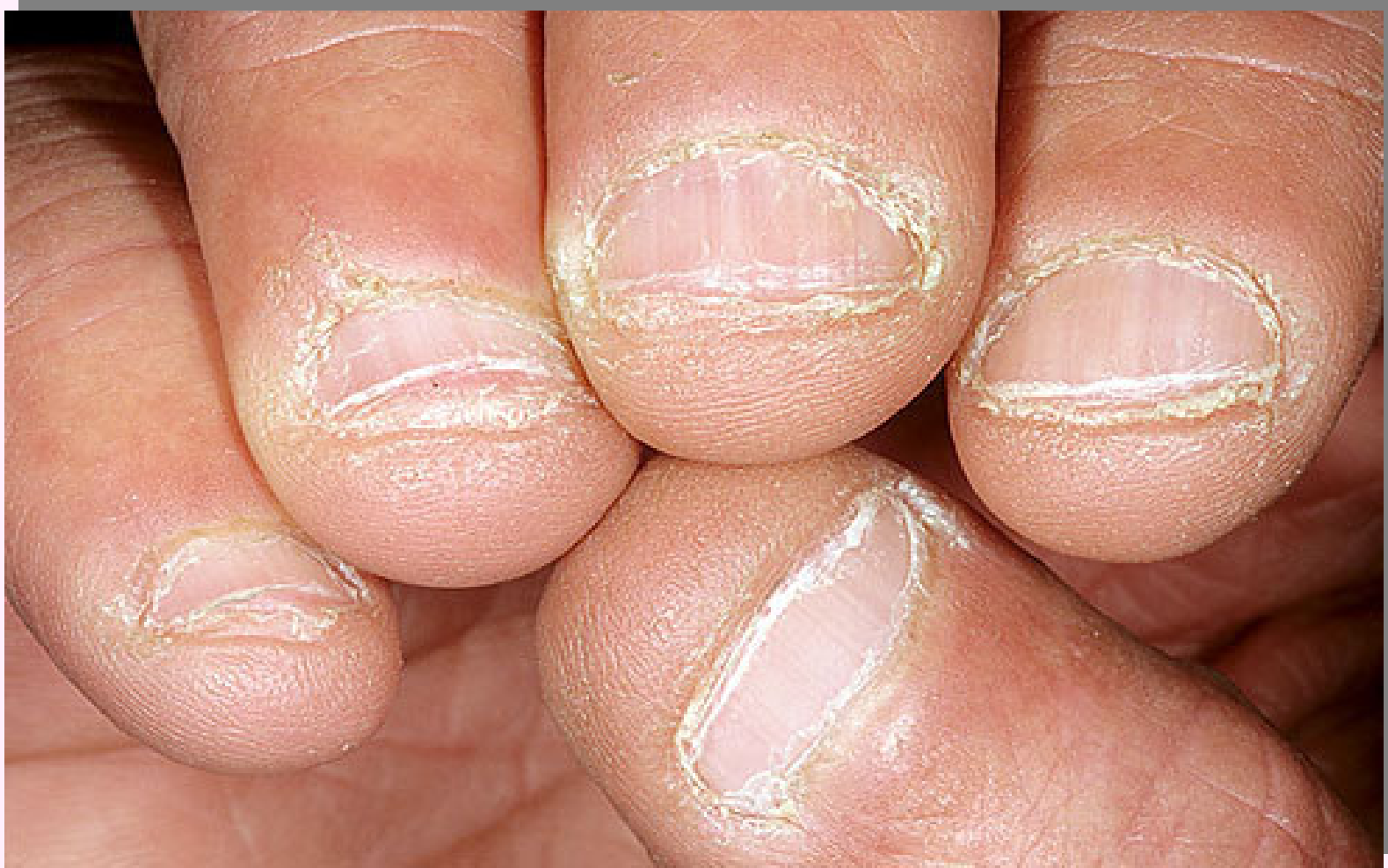✓السرطان الصبغي

✓إصابة و رضوض في منطقة

الظفر.

Gnawed Nails

الأظافر المقضومة



Gnawed Nails

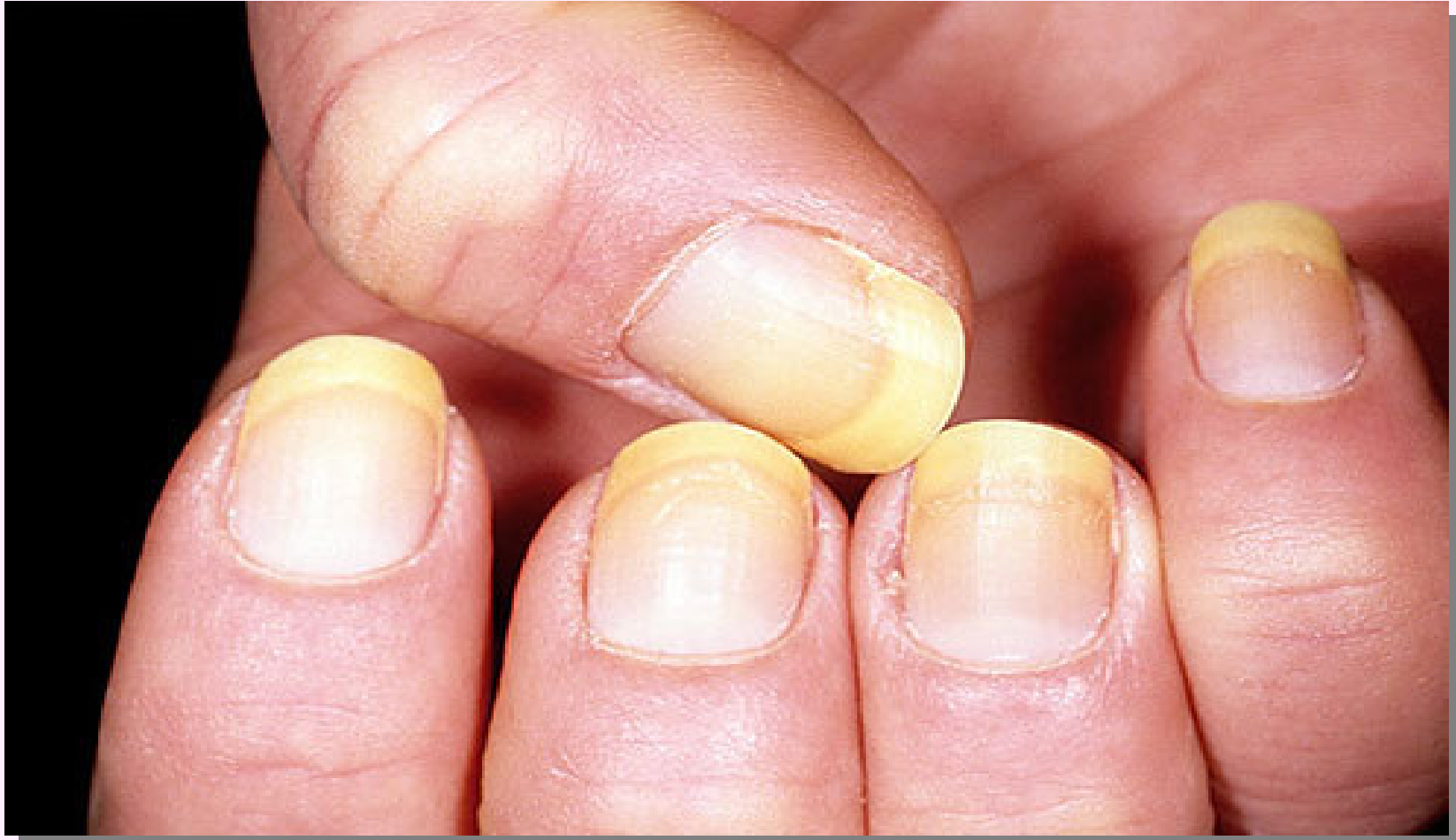الأظافر المقضومة

Biting your nails may be nothing more than an **old habit**, but in some cases it's a sign of persistent anxiety that could benefit from treatment. Nail biting or picking has also been linked to **obsessive-compulsive disorder**. If you can't stop, it's worth discussing with **y o u r d o c t o r .**

قضم الأظافر ربما قد تكون عادة قديمة لدى الفرد، ولكن في بعض الحالات تكون علامة من علامات التوتر الذي يمكن أن يصيبك. كذلك فإن عادة تقليم أو نزع الأظافر بالفم تم ربطها **بالوسواس القهري**. وإذا كنت لا تستطيع التوقف عن ذلك فلا بد من مناقشة الطبيب.

Yellow Nails

الأظافر الصفراء



Yellow Nails

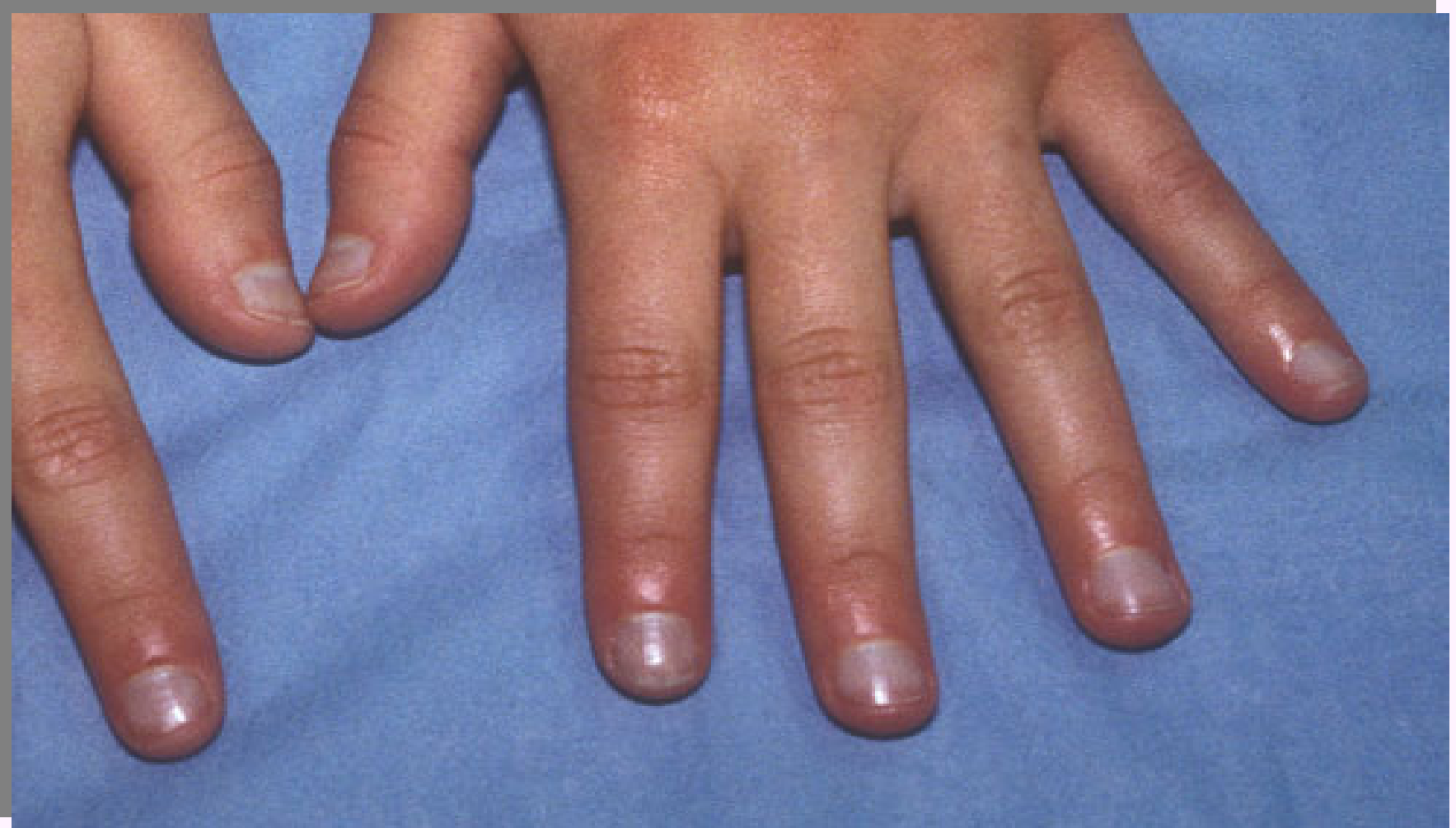الأظافر الصفراء

One of the most common causes of yellow nails is a **fungal infection**. As the infection worsens, the nail bed may retract, and nails may thicken and crumble. In rare cases, yellow nails can indicate a more serious condition such as **severe thyroid disease or psoriasis.**

أن من أكثر الأسباب شيوعاً لإصفرار الأظافر وجود **عدوى فطرية**. فعندما تتفاقم الإصابة يكون مهد الظفر قد تراجع، والأظافر قد تصبح غليظة مما قد يؤدي إلى تكسرها وفي حالات نادرة يمكن أن تشير الأظافر الصفراء إلى وضع صحي يجب أخذه بعين الاعتبار يتمثل في **الإصابة بأمراض الغدة الدرقية أو الصدفية.**

Bluish Nails

الأظافر المزرقفة



Bluish Nails

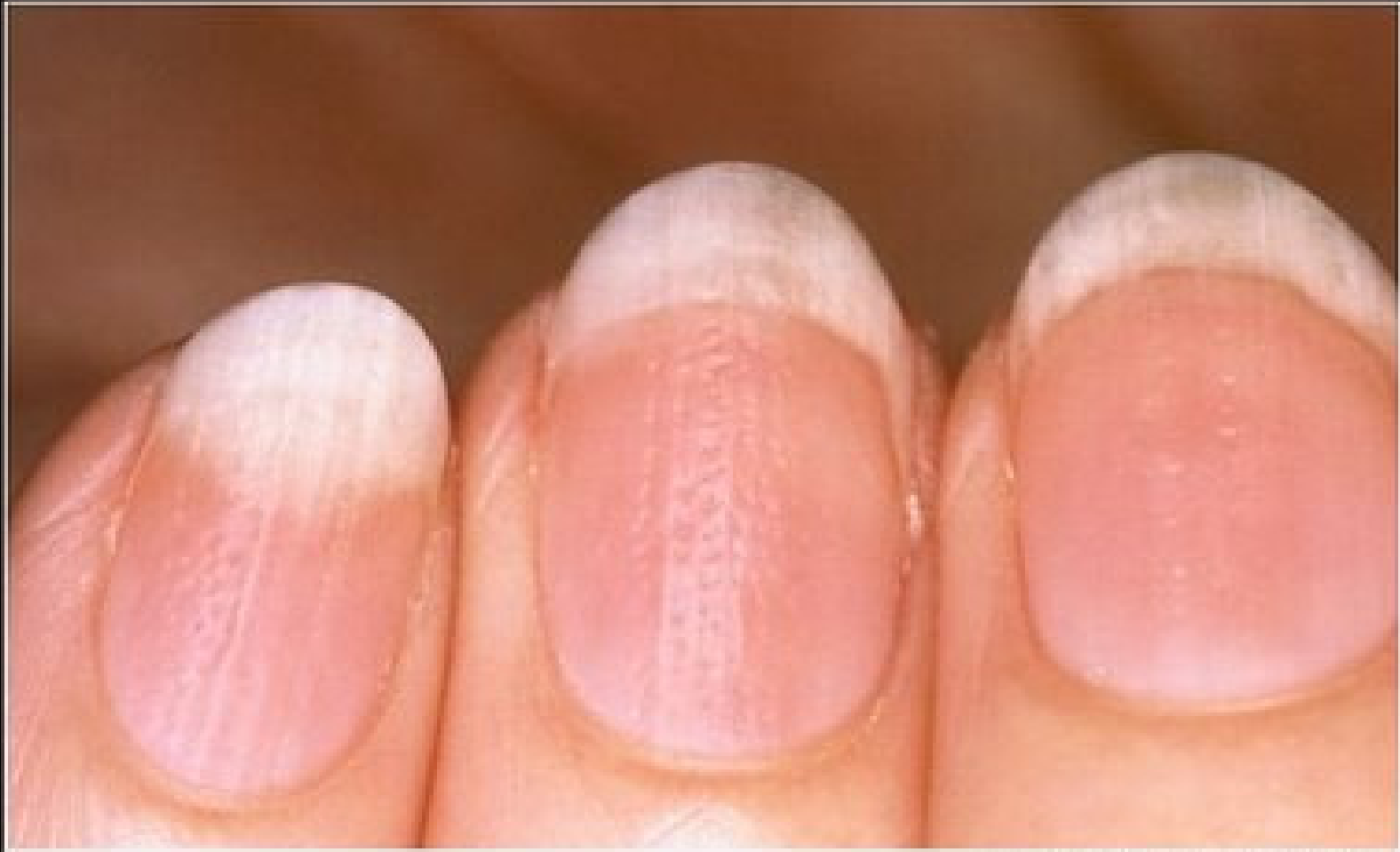الأظافر المزرقة

Nails with a bluish tint can mean the body isn't getting enough oxygen. This could indicate an infection in the lungs, such as **pneumonia**.

الأظافر ذات اللون المزرق
تعنى أن الجسم لا يحصل على
كمية كافية من الأوكسجين.
هذا وقد تشير الأظافر المزرقة
إلى وجود عدوى في الرئة
كالإلتهاب الرئوي.

Rippled Nails

الأظافر المتموجة



Rippled Nails

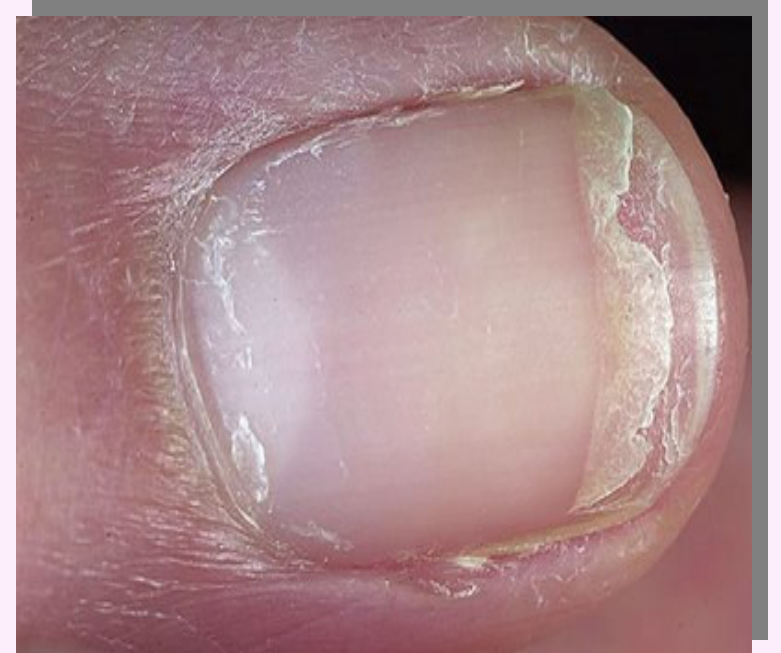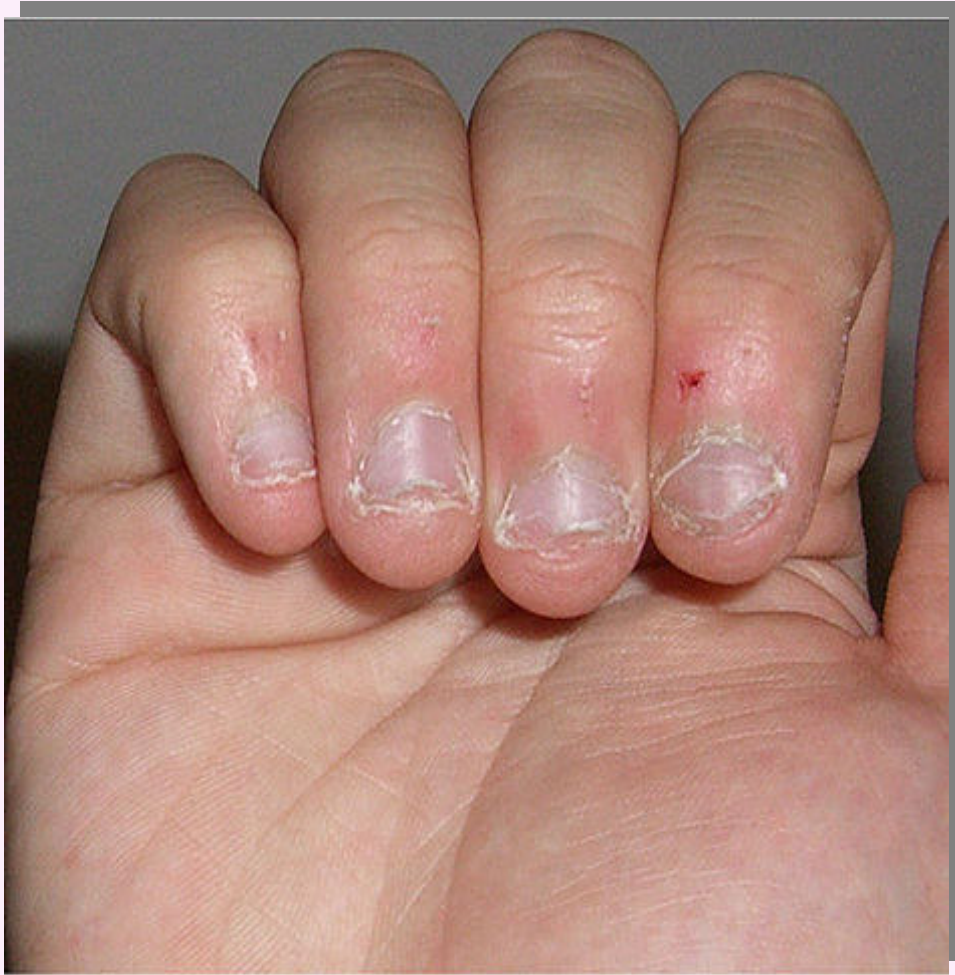الأظافر المتموجة

If the nail surface is **rippled** or **pitted**, this may be an early sign of psoriasis or inflammatory arthritis. Psoriasis is a skin condition that starts in the nails 10% of the time.

إذا كان سطح الظفر **متموج** أو **منقر**، فذلك قد يكون علامة مبكرة على **الصدفية** أو **إلتهاب المفاصل**. تظهر بداية الإصابة بالصدفية على الأظافر في 10 ٪ من الحالات.

Cracked or Split Nails

الأظافر المشقوقة أو المنفصمة



Cracked or Split Nails

الأظافر المشقوقة أو المنفصمة

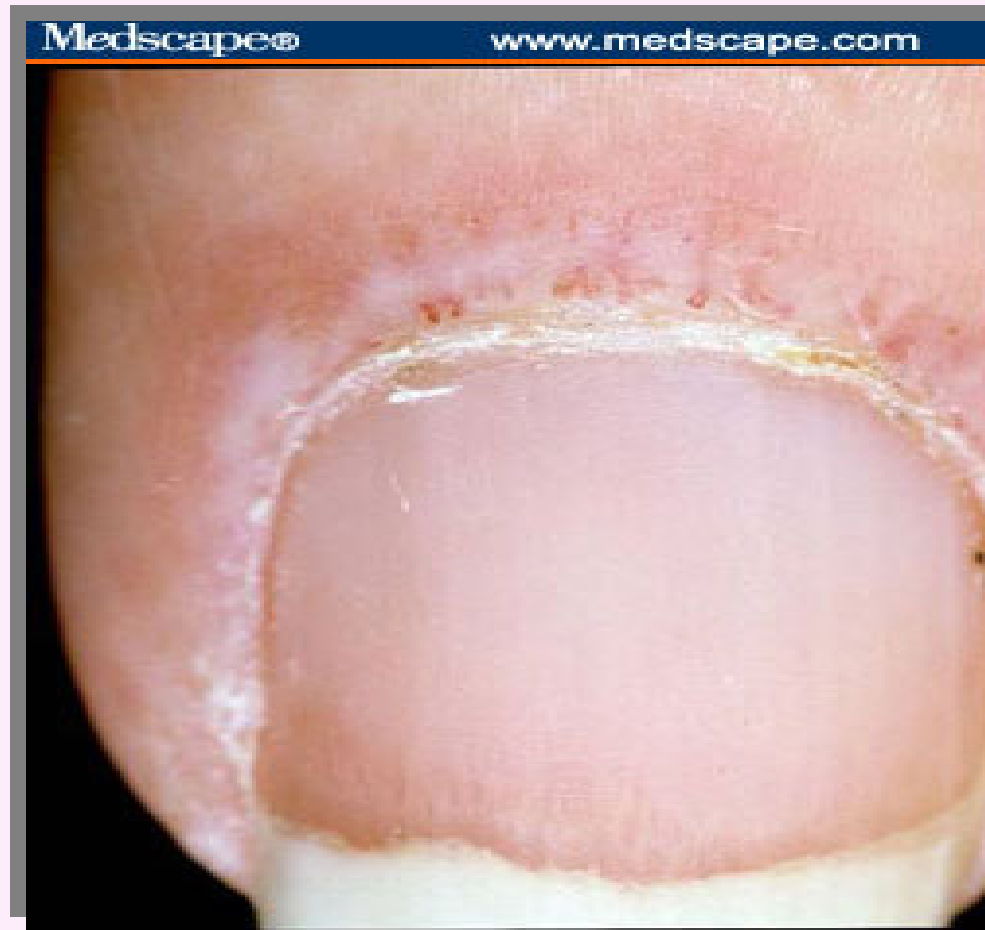Dry, brittle nails that frequently crack or split have been linked to **thyroid disease**. Cracking or splitting combined with a **yellowish** hue is more likely due to a **fungal infection**.

الأظافر الجافة والهشة والتي تتكسر وتنقسم بصورة متكررة تم ربطها بأمراض الغدة الدرقية.

وإذا صاحب هذا التكسر أو التقسم **اصفرار** في لون الظفر يكون على الأرجح سببه وجود **إصابة فطرية**.

Inflammation Around the Nail

إلتهابات النسيج حول الظفر



chronic paronychia inflammation.

الإلتهاب النسيجي حول الظفر

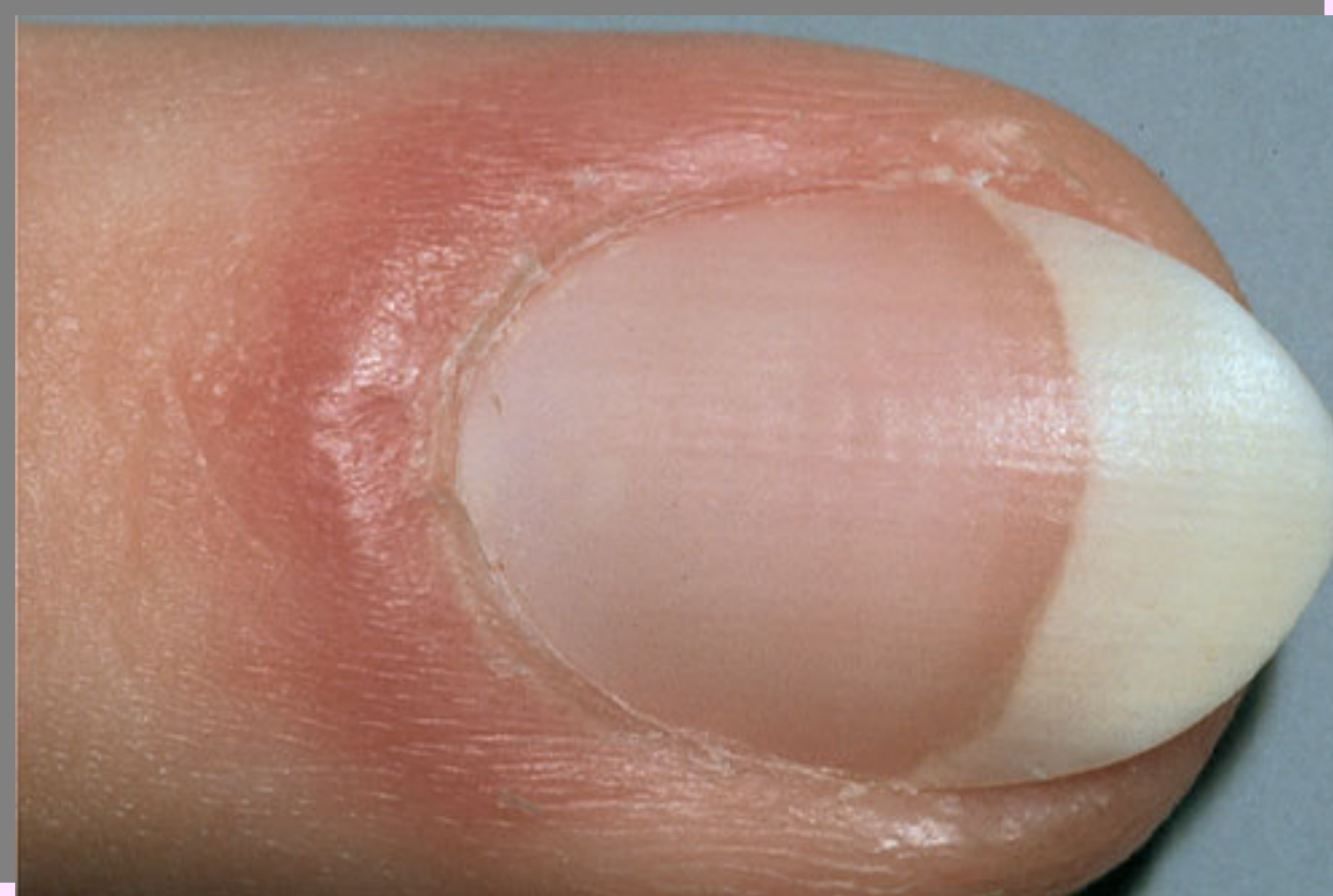- Paronychia Inflammation
Paronychia is associated with separation of the seal between the proximal nail fold and the nail plate that provides entry for bacteria and leads to a localized infection of the paronychia tissues of the hands. Symptoms may include inflammation, swelling, and/or scaling.

❖ يرتبط إلتهاب النسيج حول الظفر بإنفصال طية النسيج الرابط عن الجزء المتقرن من الظفر ممايسمح بدخول البكتيريا وحدث إلتهاب موضعي في النسيج.

❖ تتضمن الأعراض إلتهاب، أنتفاخ وتكون قشور في المنطقة المصابة.

Puffy Nail Fold

الظفر المنتفخ



Puffy Nail Fold

الظفر المنتفخ

If the skin around the nail appears red and puffy, this is known as **inflammation of the nail fold**. It may be the result of **lupus** or another connective tissue disorder.

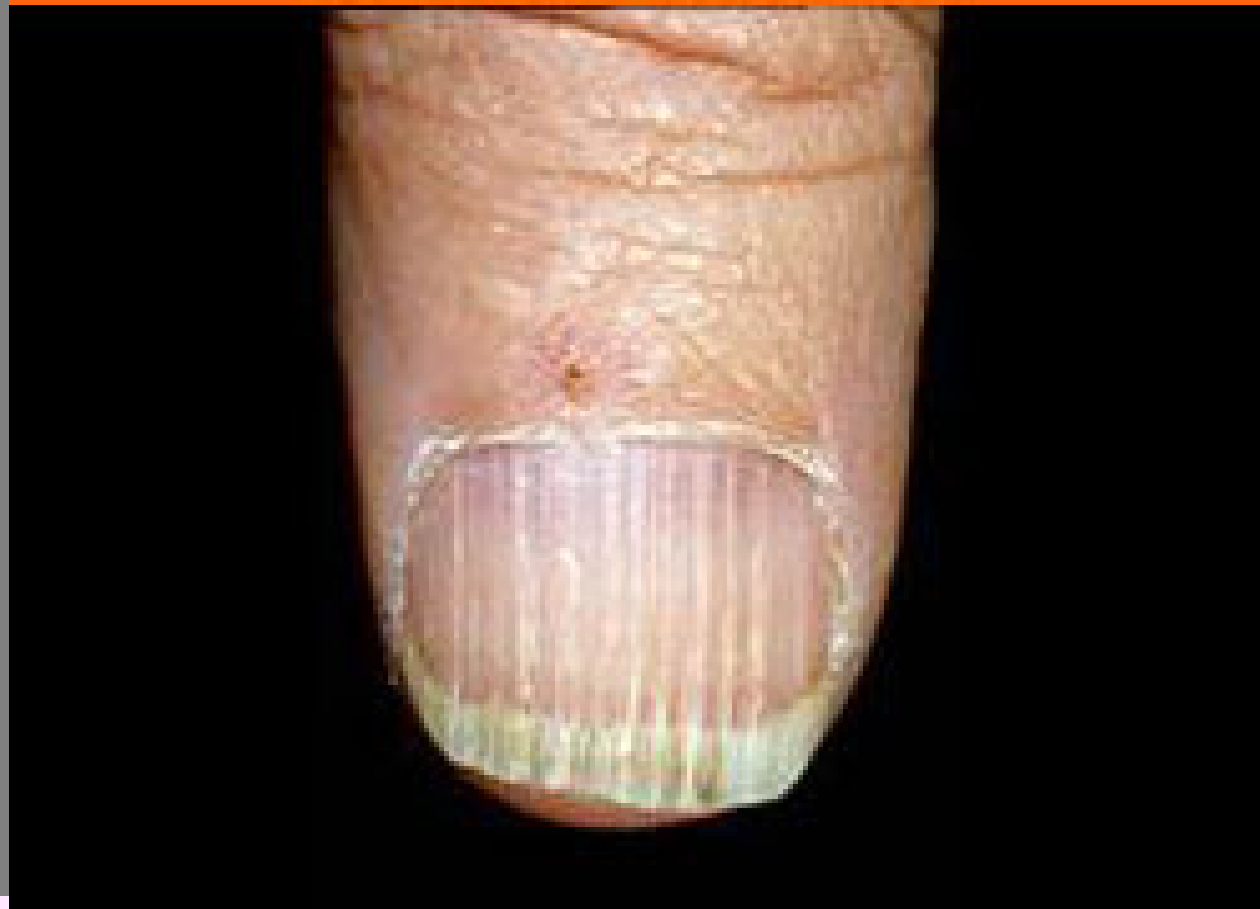إذا كان الجلد الموجود حول الظفر يبدو أحمر وسميك فهذا يعرف باسم **إلتهاب في طيات الظفر**. أو قد يكون نتيجة **للإصابة بالذئبة الحمراء** وهي من أمراض المناعة الذاتية أو قد يكون ناتجاً عن اضطراب في النسيج الضام .

Nail Beading

الظفر المتخرز

Medscape®

www.medscape.com



Nail Beading

الظفر المتخرز

- It is associated with endocrine conditions, including the following:
Diabetes mellitus;
Thyroid disorders;
Addison's disease; and
Vitamin B deficiency.

يرتبط هذا المظهر بأمراض الغدد وتشمل:

✓ مرض السكري

✓ اضطرابات الغدة الدرقية

✓ مرض أديسون

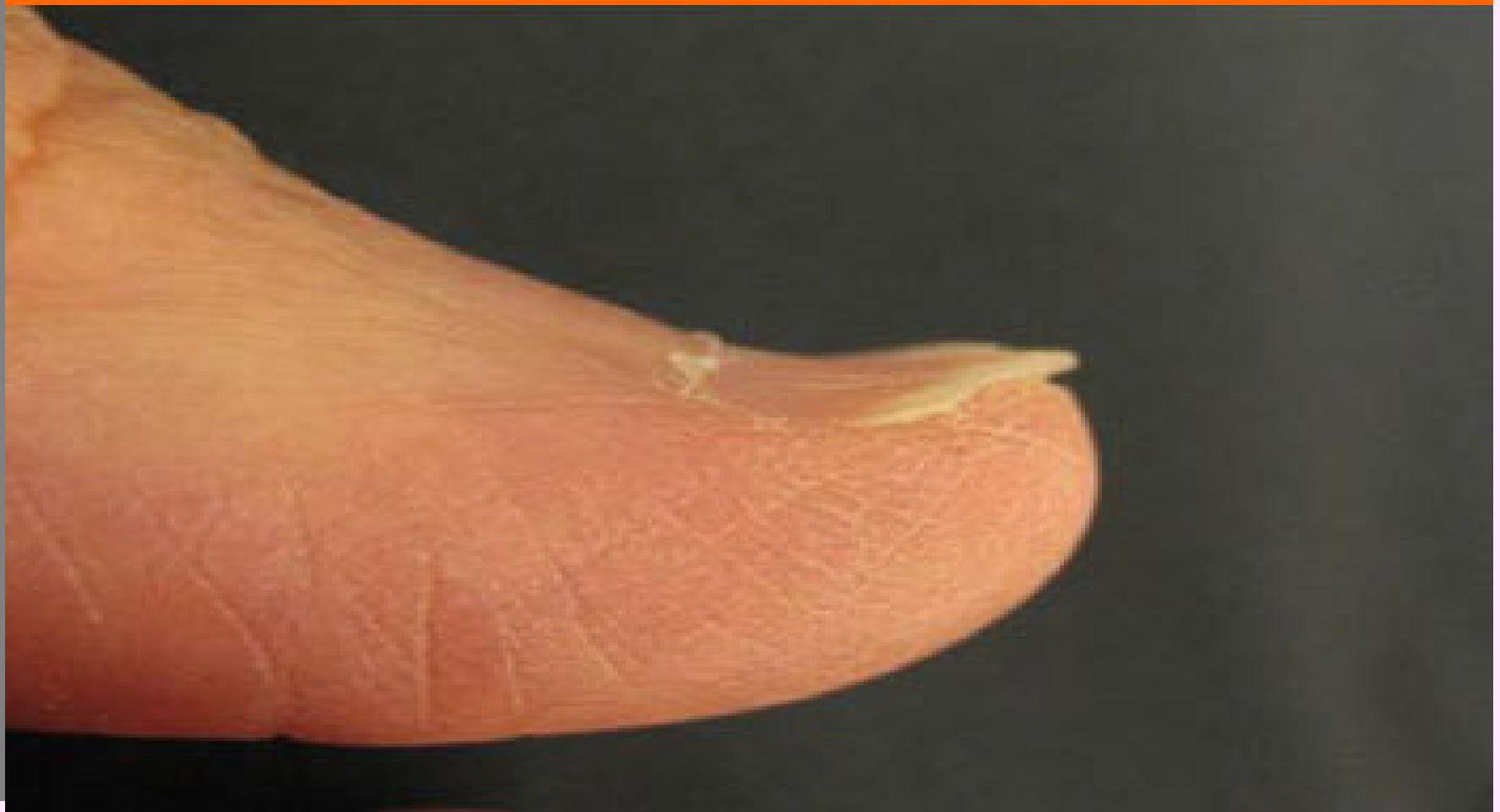✓ نقص فيتامين ب

spoon-shaped concave nails

الأظافر المقعرة/ شكل الملاعقة

Medscape®

www.medscape.com



Koilonychia

الأظافر المقعرة/ شكل الملاعة

Koilonychia are spoon-shaped concave nails. This occurs normally in children and usually resolves with aging.

- Causes include the following:

Iron deficiency;
Diabetes mellitus;
Protein deficiency, especially in sulfur-containing amino acids (cysteine or methionine);
Exposure to petroleum-based solv
Systemic lupu
Raynaud's disease

تأخذ الأظافر شكل الملاعة ويطلق عليها الأظافر المقعرة نتيجة للإصابة بالأمراض التالية:

✓ نقص الحديد في الدم

✓ نقص في البروتين وخاصة في أحماض السيستين و الميثونين المرتبط بالكبريتات.

✓ التعرض للمذيبات البترولية

✓ الإصابة بالذئبة الحمراء

✓ الإصابة بمرض رايونود

Leukonychia Striae

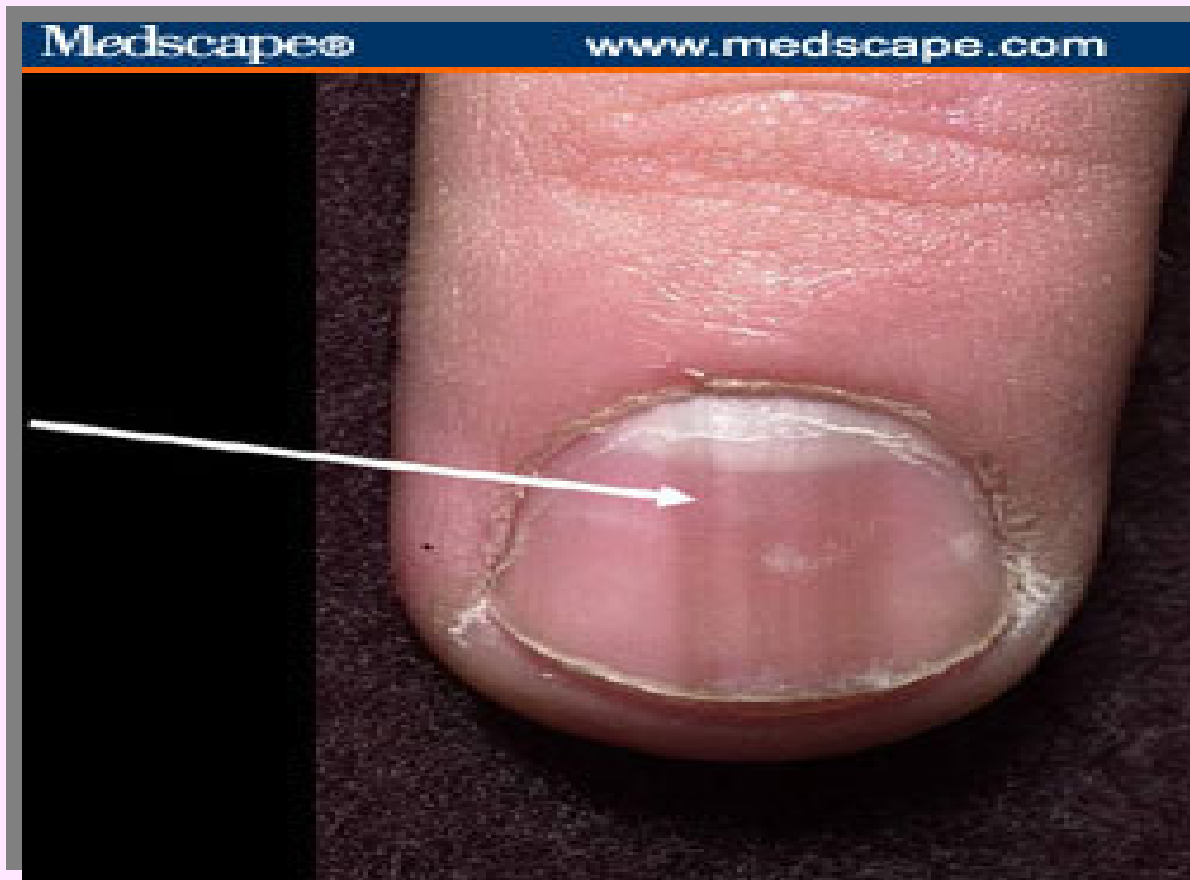
التبقع الأبيض في الظفر

Leukonychia striae are white splotches caused by minor trauma to the nail matrix. The timing can be determined by the location of the splotches on the nail.

يحدث تبقع الظفر باللطخ
البيضاء نتيجة لرضوض
بسيطة قد تصيب المادة
الخلالية للظفر يمكن تحديد
وقت الإصابة من موضع
البقعة البيضاء على الظفر

Example of leukonychia striae. Note location of white splotches, which can indicate timing of the traumatic event.

صورة توضح موقع التبقيع



Nails Are Only Part of the Puzzle

الأظافر ما هي إلا جزء من منظومة أبدعها
الخالق



Nails Are Only Part of the Puzzle

الأظافر ماهي إلا جزء من منظومة أبدعها الخالق

Though nail changes accompany many conditions, these changes are rarely the first sign. And many nail abnormalities are harmless -- not everyone with white nails has hepatitis. If you're concerned about the appearance of your nails, see a dermatologist.

على الرغم من التغيرات العديدة التي تحدث للأظافر، ولكن هذه التغيرات نادراً ما تكون العلامة الأولى للمرض.

فليس كل بياض في الأظافر قد يكون إتهاب في الكبد.

أما إذا كنت تشعر بالقلق إزاء مظهر أظافرك فلا بد من زيارة طبيب أمراض جلدية.



المختبر المركزي

بأقسام العلوم والدراسات الطبية للبنات

أرجو أن تعم الفائدة
مع تحيات منسوبات المختبر المركزي
جامعة الملك سعود / أقسام العلوم والدراسات الطبية

clab@ksu.edu.sa